Precisión y estabilidad de las férulas quirúrgicas como clave del éxito en la cirugía guiada de implantes

La posibilidad de colocar implantes mediante procedimientos guiados por una férula diseñada virtualmente ha supuesto una revolución a la hora de rehabilitar a pacientes edéntulos tanto en términos clínicos como en términos de satisfacción de los pacientes. En este sentido, una de las mayores ventajas clínicas de la cirugía guiada es la precisión en la posición tridimensional final de los implantes con respecto a la posición previamente planificada en el ordenador. El objetivo de este trabajo es analizar y describir las diferentes aplicaciones que ofrecen los softwares de planificación disponibles con el fin de conseguir férulas quirúrgicas con el mayor grado de estabilidad posible y así poder reproducir con la mayor precisión posible la posición de los implantes previamente planificada.

◆ **Contacto**
Dr. Erik Regidor
Clínica Ortiz Vigón - Periocentrum Bilbao
ThinkingPerio Research & Arrow Development
Alda. Urquijo nº2 - 7º planta
48008 Bilbao
Tlf: 944 158 902 / 629 257 524
e-mail:
erik@ortizvigon.com

Introducción

A lo largo de las últimas décadas, las restauraciones implanto-soportadas se han convertido en un procedimiento cada vez más seguro y predecible a la hora de reponer dientes ausentes o con pronóstico imposible (Papaspyridakos y cols 2012, Atieh y cols 2013). De ahí que la implementación en el sector odontológico de nuevas tecnologías como los escáneres intra-orales ofrezcan la posibilidad de diseñar férulas de cirugía guiada para aumentar la precisión de la posición final de los implantes con respecto a la planificación previa, reduciendo además la morbilidad y aumentando la satisfacción de los pacientes (Kraft y cols 2020, Regidor y cols 2020, Regidor y cols 2021). La precisión de los procedimiento de cirugía guiada para la colocación de implantes se analiza realizando una superposición de la posición previamente planificada en el software y la posición actual del implante una vez colocado (Vercruyssen y cols 2014). Es necesario mencionar la importancia del momento de la realización de la radiografía final para la superposición. Dicha radiografía debería realizarse únicamente con los implantes colocados dado que la conexión de pilar-implante o una carga inmediata podrían contribuir a micro-movimientos de los implantes recién colocados, especialmente en aquellos en los que no exista una estabilidad primaria adecuada (D´Haese y cols 2017). Existe la posibilidad de encontrar diferentes tipos de desviaciones pudiendo ser en la porción apical, en la porción coronal y desviación angular y/o vertical del implante (Behneke y cols 2012, Gallucci y cols 2018, Kiatkroekkrai y cols 2020). Los factores que pueden afectar a las desviaciones mencionadas son múltiples y acumulativos.

En primer lugar es necesario tener en cuenta si se trata de pacientes parcial o totalmente edéntulos, dado que esto va a afectar al tipo de guía quirúrgica que se diseñe y a su estabilidad, pudiendo ser por consecuencia: dento-soportada, óseo-soportada, muco-soportada o combinación de ellas (Cassetta y cols 2013). Diferentes revisiones sistemáticas hacen referencia a una mayor precisión de la posición final de los implantes en aquellos pacientes que sean parcialmente edéntulos con respecto a pacientes completamente edéntulos (Bover-Ramos y cols 2017 y Tahmaseb y cols 2018).

Además, habrá que tener en cuenta si la colocación de los implantes es completamente guiada (fully guided) o solamente se realiza el fresado a través de la guía pero la colocación del implante se realiza sin guía (partially guided) (Kraft y cols 2020). En este caso, se describe una mayor pre-

Dr. Erik Regidor
Doctorando en la UPV.
Master oficial en ciencias UPV.
Especialista en Periodoncia e Implantes UPV.
Odontólogo por la Universidad del País Vasco UPV.
Investigador en ThinkingPerio Research & Arrow Development.

Dr. Alberto Ortiz-Vigón
Doctor Cum Laude por la Universidad Complutense de Madrid UCM.
MBA por la Universidad de Deusto.
Master Oficial en Ciencias UCM.
Especialista en Periodoncia e Implantes UCM.
Odontólogo por la Universidad del País Vasco UPV.
Investigador en ThinkingPerio Research & Arrow Development.

Dra. Nieves Albizu
Odontóloga UPV.
Especialista en Odontología restauradora basada en nuevas tecnologías por la Universidad Complutense de Madrid (UCM).

Dra. Esperanza Gross
Odontóloga por la Universidad de Alfonso X El Sabio UAX.
Especialista en Odontología restauradora basada en nuevas tecnologías UCM.
Master oficial en ciencias UCM.

cisión para los procedimientos de cirugía guiada completamente guiada (fresado e implante a través de la guía) que para las denominadas parcialmente guiadas (fresado a través de la guía pero implante colocado sin guía) (Younes y cols 2018). Otros factores a tener en cuenta son los posibles errores que se pueden cometer durante la adquisición de imágenes (tejidos duros y tejidos blandos) y procesamiento de datos que se utilizan para el diseño de la guía durante la planificación. El primer elemento a destacar en este apartado es la implementación de los escáneres intra-orales. Hoy en día la utilización de escáneres intra-orales ha supuesto un aumento en la precisión a la hora de registrar e incorporar los tejidos blandos a la planificación en sustitución de los modelos de escayola convencionales.

Además, la literatura existente al respecto describe que se utilizan diferentes tipos de radiografía para registrar los tejidos duros como son: CT (Computed Tomography), CBCT (Cone Beam Computed Tomography) e incluso MSCT (Multislice Computed Tomography) y que podría tener su relevancia (Arisan y cols 2013a, Arisan y cols 2013b). Por último, cabe destacar la infinidad de softwares de planificación de cirugía guiada disponibles para llevar a cabo este tipo de planificaciones y diseño de guías quirúrgicas (Arisan y cols 2013a, Derksen y cols 2019). Sin dejar de lado el método de fabricación de dicha férula, el cual puede suponer otro factor importante para la colocación de forma precisa de los implantes, teniendo en consideración que estás pueden realizarse mediate tecnología aditiva, sustractiva o la combinación de ambas, obteniendo las ventajas de cada uno de los métodos. En resumen, la literatura existente hasta la fecha describe que una colocación completamente guiada (fully guided), mediante una guía con anclajes óseos (óseo-soportada), sin elevar un colgajo quirúrgico (flapless) es el protocolo que mayor precisión ha demostrado obtener hasta el momento (Younes y cols 2018, Zhou y cols 2018). No obstante, la situación individual de cada paciente hace que tengamos que enfrentarnos a múltiples escenarios posibles y que tengamos que individualizar y customizar el diseño de cada guía quirúrgica acorde a las condiciones concretas de cada paciente.

Por todo ello, el objetivo de este trabajo es describir y analizar mediante varios casos clínicos las diferentes herramientas que los softwares de planificación nos proporcionan a la hora de diseñar guías quirúrgicas individualizadas con el mayor grado de estabilidad posible para así poder reproducir con la mayor exactitud posible la posición del implante previamente planificada.

Paciente 1. Protocolo digital para la confección de una guía quirúrgica dento-soportada y ejecución del procedimiento quirúrgico (Figuras 1-5)

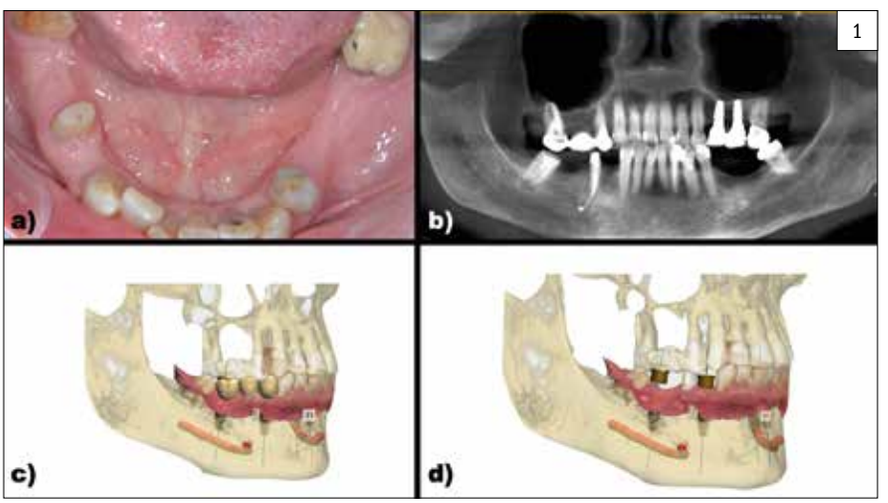

Figura 1: Caso clínico 1. Captación de archivos.

a) Situación clínica inicial. Vista oclusal.

b) Situación radiográfica 2D inicial.

c) Superposición de archivos DICOM, STL inicial y encerado para poder visualizar la emergencia de los implantes planificados a través de la prótesis.

d) Superposición de archivos DICOM, STL inicial e implantes planificados para ver la emergencia a través de la futura guía quirúrgica.

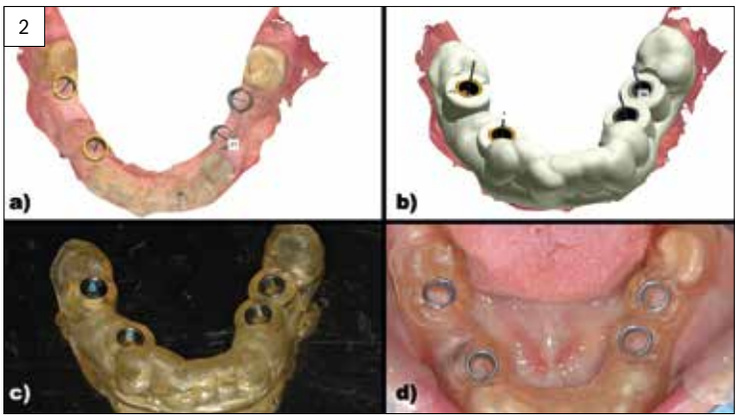

Figura 2: Caso clínico 1. Diseño y planificación.

a) Planificación de la emergencia de los implantes sobre el STL inicial.

b) Guía quirúrgica dento-soportada acorde a la planificación de los implantes sobre el STL inicial.

c) Guía quirúrgica impresa.

d) Colocación de la guía quirúrgica dento-soportada y comprobación de estabilidad de la misma en boca.

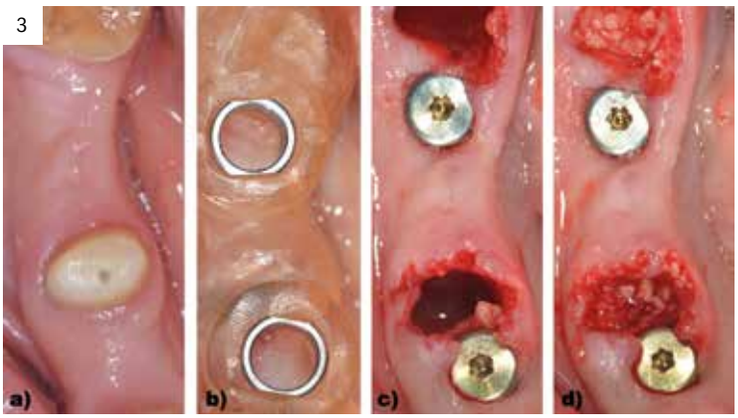

Figura 3: Caso clínico 1. Ejecución quirúrgica del 4° cuadrante.

a) Situación clínica basal pre-operatoria.

b) Guía quirúrgica dento-soportada para la colocación de implantes en 44 y 46.

c) Colocación de implantes en 44 y 46 a través de la guía quirúrgica (Neodent Helix GM® 3,75 x 8mm) y extracción de los dientes en posición de 45 y 47 tras su colocación.

d) Preservación alveolar tras la extracción de los dientes 45 y 47 con un aloinjerto óseo (OraGRAFT® Aloinjerto Cortical Particulado MIX 70% Mineralizado / 30% Desmineralizado).

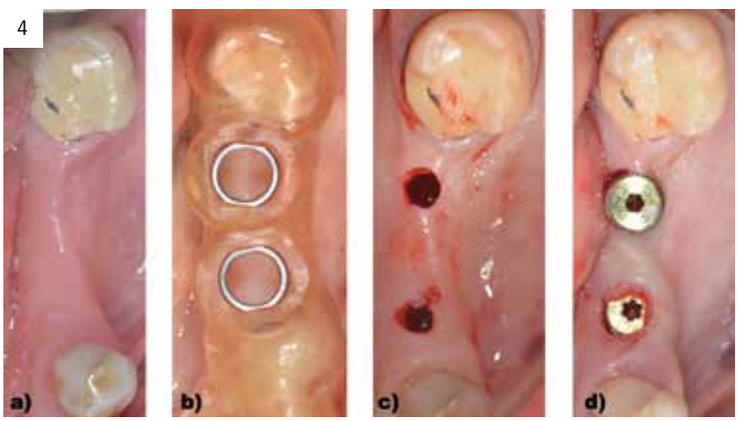

Figura 4: Caso clínico 1. Ejecución quirúrgica del 3° cuadrante.

a) Situación clínica basal pre-operatoria.

b) Guía quirúrgica dento-soportada para la colocación de implantes en 35 y 36.

c) Situación clínica tras realizar el protocolo de fresado para la colocación de implantes flapless a través de la guía quirúrgica.

d) Colocación de implantes en 35 y 36 a través de la guía quirúrgica (Neodent Helix GM® 3,75 x 8mm).

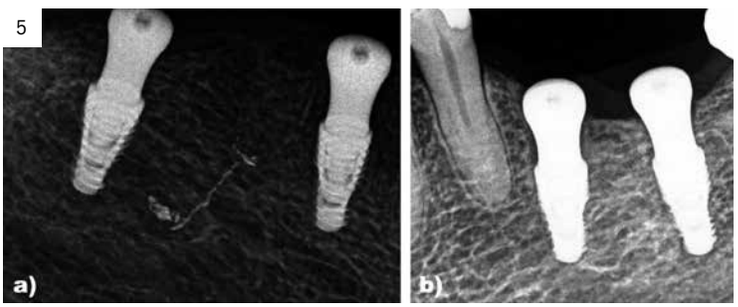

Figura 5: Radiografías 2D inmediatas post-operatorias.

a) Radiografía periapical de los implantes del 4° cuadrante.

b) Radiografía periapical de los implantes del 3° cuadrante.

Se trata de una mujer de 61 años que acude a clínica para reponer sectores posteriores mandibulares. A la exploración clínica presenta una fractura vertical en los dientes en posición de 45 y 47 y ausencias dentales de 35-36 y 44-46. Se realiza un escaneado intraoral y un CBCT y gracias a la utilización de un software de planificación (3Shape Dental System®) se superposicionan los archivos STL y DICOM (Figura 1). Se planifica la colocación completamente guiada de implantes en posición de 35,36, 44 y 46. Se planifica la colocación de implantes Neodent Helix GM® 3,75 x 8 mm acorde a la disponibilidad ósea analizada en el CBCT. Gracias al STL se puede diseñar la férula quirúrgica para la colocación de los implantes tras realizar la extracción virtual del diente en posición de 45, mientras que el diente en posición de 47 se utilizaría como anclaje dental para la férula y posteriormente se extraería (Figura 2). En este caso, al tratarse de una paciente con dientes suficientes remanentes en el sector anterior y teniendo además apoyos distales en el tercer y cuarto cuadrante con los dientes en posición de 37 y 47 se diseño una férula dento-anclada. Con respecto al procedimiento quirúrgico, se realizó la extracción del diente 45 y se colocó la férula quirúrgica dento-anclada para comprobar la estabilidad de la misma, dado que la ausencia de estabilidad de la férula supondría un claro riesgo de desviación en la colocación del implante con respecto a la posición previamente planificada y restaría precisión al procedimiento. Una vez colocada y

estabilizada la férula quirúrgica, se realizó el protocolo de fresado recomendado para la colocación de los implantes sin elevar un colgajo quirúrgico. Posteriormente se colocaron los implantes a través de la férula quirúrgica. Una vez colocados los implantes se retiró la férula quirúrgica, se realizó la extracción de 47 y se realizó la preservación alveolar de los alveolos de 45 y 47 con un injerto óseo alogénico particulado (OraGRAFT® Aloinjerto Cortical Particulado MIX 70% Mineralizado / 30% Desmineralizado) (Figuras 3-5).

Paciente 2. Protocolo digital para la confección de una guía quirúrgica dento-óseo-soportada y ejecución del procedimiento quirúrgico (Figuras 6-9)

Paciente de 64 años que acude a la clínica para rehabilitar la arcada superior mediante dientes fijos. A la exploración clínica presenta únicamente los dientes en posición de 17, 14, 13 y 27 en la arcada superior (Figura 6). Además los dientes en posición de 13 y 14 presentan caries subgingivales y por ello se les otorga un pronóstico imposible. Se realiza la captación de los archivos necesarios para tener digitalizada toda la información de la paciente. En este caso se realizó un CBCT, escaneado intraoral y fotografías faciales. Dichos archivos se superponen dentro del mismo software de diseño y planificación (3Shape Dental System®). Mediante una de las herramientas del propio software (RealView™ Engine 3Shape) se superponen archivos 2D (.jpg) y archivos 3D (.STL) para determinar los parámetros estéticos. A través de estos parámetros se confecciona una prueba estética con una impresora 3D de resina (NextDent™ 5100) que irá apoyada sobre los dientes remanentes. Una vez se valida la planificación protésica, se establece la posición y distribución de los implantes con la ayuda de la herramienta de planificación implantológica (Implant Studio® 3Shape) de acuerdo a la disponibilidad ósea. Además se utiliza la planificación protésica para ver la emergencia que los implantes tendrían a través de dicha planificación (Figura 7).

Posteriormente se diseña una férula quirúrgica para la colocación de implantes completamente guiados en posición de 16, 15, 11, 21, 23 y 26. Se realiza la extracción virtual de 13 y 14 y por tanto no servirán como anclaje para la férula quirúrgica, dado que impiden el correcto diseño de los casquillos a través de los cuales se realiza el fre-

6

Figura 6: Caso clínico 2. Situación clínica inicial.

7

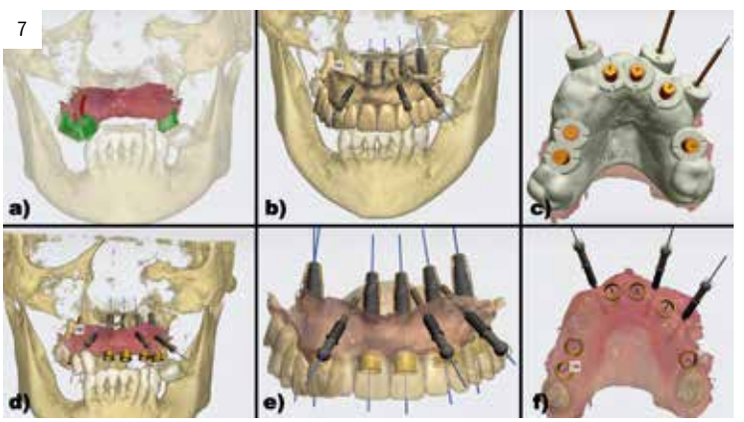

Figura 7: Caso clínico 2. Planificación digital.

a) Superposición de archivos STL y DICOM iniciales.

b) superposición de archivos DICOM inicial, STL del encerado diagnóstico y planificación de implantes para poder revisar la emergencia que tendrán a través de la restauración provisional.

c) Diseño digital de la guía quirúrgica donde se pueden visualizar los implantes planificados y la fijación de la guía a través de los 3 microtornillos.

d) Superposición de archivos DICOM inicial, STL inicial, planificación de los implantes y emergencia de los mismos a través de los casquillos de la guía quirúrgica y posición de los microtornillos que fijarán la guía quirúrgica.

e) Planificación digital de los implantes a través de la restauración provisional diseñada y validada previamente y posición de los microtornillos que fijarán la guía quirúrgica.

f) Emergencia de los implantes a través de los casquillos de la guía quirúrgica sobre el STL inicial y posición de los microtornillos que fijarán la guía quirúrgica.

8

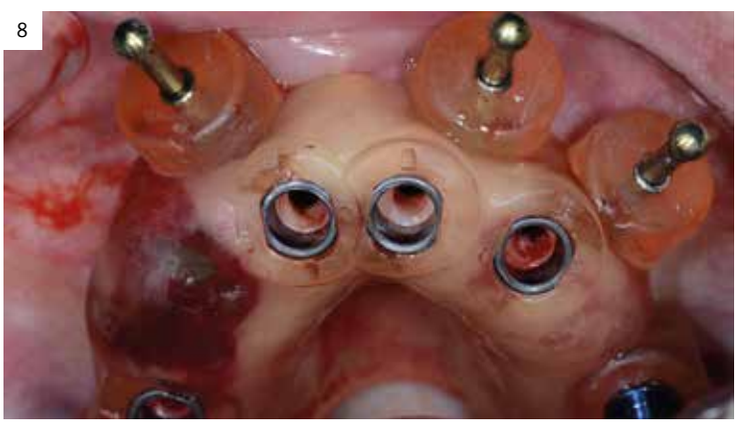

Figura 8: Situación clínica tras la fijación de la guía quirúrgica y ejecución del protocolo de fresado para la colocación de los implantes sin elevar un colgajo quirúrgico.

9

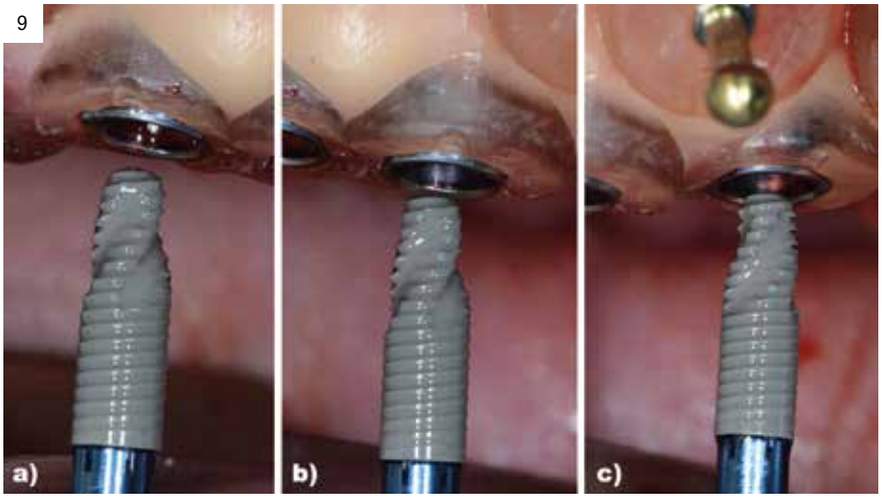

Figura 9: Colocación de los implantes a través de la guía quirúrgica.
a) Colocación de implante en posición de 11 (Neodent Helix GM® 3,75 x 10mm).
b) Colocación de implante en posición de 21 (Neodent Helix GM® 3,75 x 10mm).
c) Colocación de implante en posición de 23 (Neodent Helix GM® 3,75 x 10mm).

sado para los implantes. Por consecuencia, los dos únicos puntos de apoyo dentales de la férula serían los extremos distales, 17 y 27 y podrían comprometer la estabilidad de la férula al ser un tramo edéntulo tan largo, pudiendo hacer que la guía quirúrgica bascule. Por ello, con el mismo software se planifica la colocación de 3 microtornillos en posición de 12, 22 y 24 a través de la misma guía quirúrgica para asegurar la estabilidad de la guía durante el protocolo de fresado. Una vez validado el diseño de la férula quirúrgica se procede a la impresión de la misma (Figura 8).

10

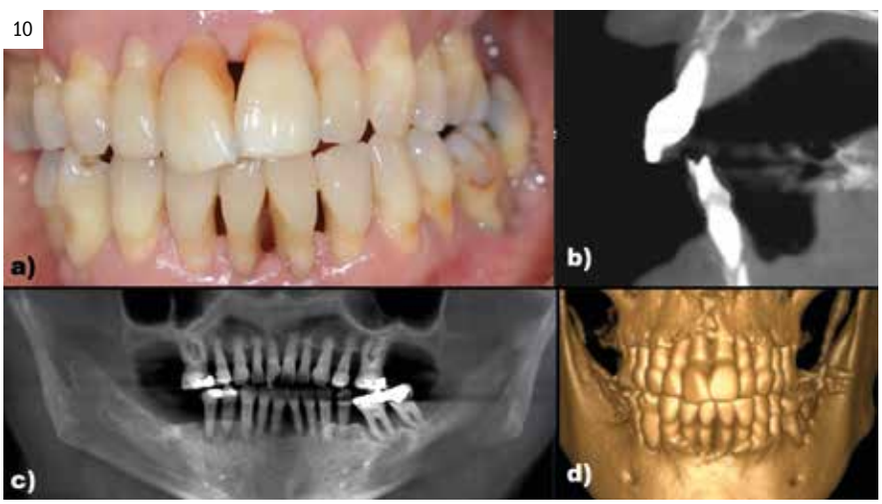

Figura 10: Caso clínico 3. Situación inicial.
a) Situación clínica inicial.
b) Situación radiográfica inicial.
c) Situación radiográfica inicial 2D.
d) Archivo DICOM inicial.

Es necesario tener en cuenta que la anestesia puede suponer una serie de cambios volumétricos temporales en los tejidos blandos que pueden alterar la estabilidad de la guía quirúrgica. En este caso al tener apoyo en 17 y 27 el fresado para la colocación de los 3 microtornillos se realizó teniendo la férula una estabilidad considerable. Tras la colocación de los microtornillos a través de la guía quirúrgica se realiza el protocolo de fresado y colocación de los implantes (Neodent Helix GM®) en las posiciones previamente planificadas sin elevar un colgajo quirúrgico, reduciendo así el tiempo de intervención y la morbilidad del procedimiento (Figura 9).

Paciente 3. Protocolo digital para la confección de una guía quirúrgica óseo-anclada en pacientes con dientes con pronóstico imposible (Figuras 10-12)

Paciente de 58 años que acude a la clínica refiriendo movilidad dental en todos los dientes. A la exploración clínica presenta pérdida de inserción avanzada en todos los dientes y ausencia de 17, 27, 46 y 47. Tras el tratamiento periodontal básico se realiza la revaluación y se determina que el pronóstico de todos los dientes es imposible. Se obtienen los archivos y se realiza la planificación estética y acorde a ella la posición de los implantes tal y como se ha descrito en los dos casos previos (Figura 10).

En este caso ninguno de los dientes presentaba la suficiente estabilidad como para servir de soporte para la guía quirúrgica. Por tanto se procedió a la confección de una primera guía quirúrgica que exclusivamente se empleó para el fresado de los microtornillos (Figura 11). Una vez realizada la preparación para los microtornillos de anclaje, se retiró la primera guía quirúrgica y se realizaron las extracciones de todos los dientes. Posteriormente se utilizó una segunda férula. Esta segunda férula tenía el mismo diseño para poder colocar los microtornillos y así fijarla en la única posición posible. En el diseño de esta segunda férula se habían realizado las extracciones de manera virtual, de modo que posterior a su anclaje se realizó el protocolo de fresado y la colocación de los implantes inmediatos (Straumann BLT®) en las posiciones previamente planificadas sin elevar un colgajo quirúrgico (Figura 12).

Figura 11: Caso clínico 3. Primera guía quirúrgica para la preparación para los microtornillos que fijarán la segunda guía quirúrgica.

a) Posicionamiento de la primera guía quirúrgica de la arcada superior sobre los dientes que posteriormente serán extraídos y que servirá para preparar el lecho para los microtornillos que fijarán la segunda guía quirúrgica.

b) Posicionamiento de la primera guía quirúrgica de la arcada inferior sobre los dientes que posteriormente serán extraídos y que servirá para preparar el lecho para los microtornillos que fijarán la segunda guía quirúrgica.

c) Colocación de los microtornillos a través de la primera guía quirúrgica superior para comprobar la correcta preparación. Vista vestibular.

d) Colocación de los microtornillos a través de la primera guía quirúrgica superior para comprobar la correcta preparación. Vista oclusal.

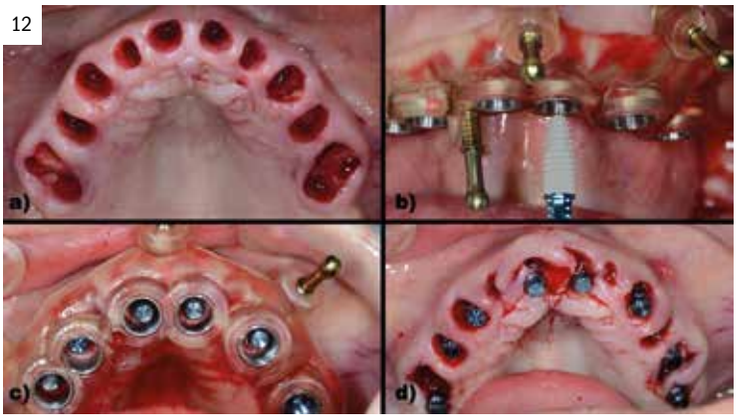

Figura 12: Caso clínico 3. Ejecución del procedimiento quirúrgico.

a) Retirada de la primera guía quirúrgica y extracción de todos los dientes remanentes para proceder a la fijación de la 2º guía quirúrgica.

b) Imagen clínica de la 2º guía quirúrgica fijada a través de los 4 microtornillos planificados (3 vestibulares y 1 palatino) y colocación de los implantes inmediatos a través de la guía quirúrgica (Straumann BLT® 4.1 x 8mm) sin elevar un colgajo quirúrgico.

c) Imagen oclusal de todos los implantes inmediatos colocados a través de la guía quirúrgica.

d) Imagen oclusal de todos los implantes inmediatos colocados una vez retirada la guía quirúrgica.

Paciente 4. Protocolo digital para la confección de una guía quirúrgica en pacientes edéntulos (Figuras 13-17)

Paciente de 74 años que acude a la clínica refiriendo estar incomoda con las prótesis completas de las que es portadora. Se realiza la misma captación de archivos y planificación y debido al escaso soporte labial y a acorde a la disponibilidad ósea se planifica la colocación de 4 implantes en la arcada superior y 2 implantes en la arcada inferior que servirán de soporte para 2 sobredentaduras.

En este caso la existencia de dos prótesis completas previas permite realizar una primera

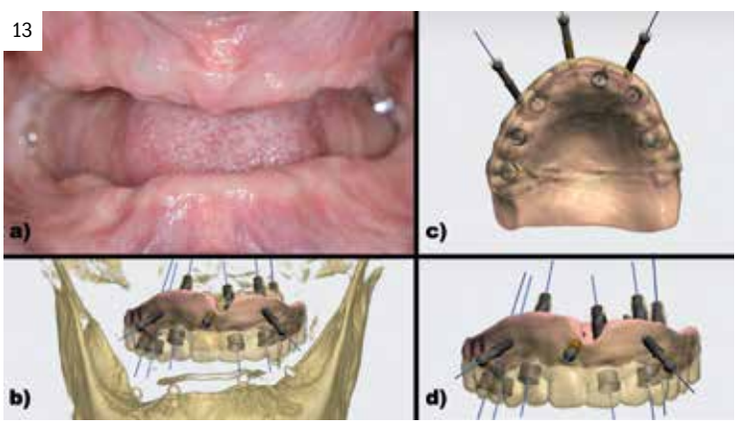

Figura 13: Caso clínico 4. Situación inicial.

a) Situación clínica inicial.

b) Superposición de los archivos DICOM inicial y STL de la prótesis completa superior previa para poder planificar la posición de los implantes a colocar, emergencia de los mismos y diseñar la fijación de la guía quirúrgica a través de microtornillos.

c) Emergencia de los implantes planificados a través del STL de la prótesis completa superior previa de la paciente. Imagen oclusal.

d) Emergencia de los implantes planificados a través del STL de la prótesis completa superior previa de la paciente. Imagen vestibular.

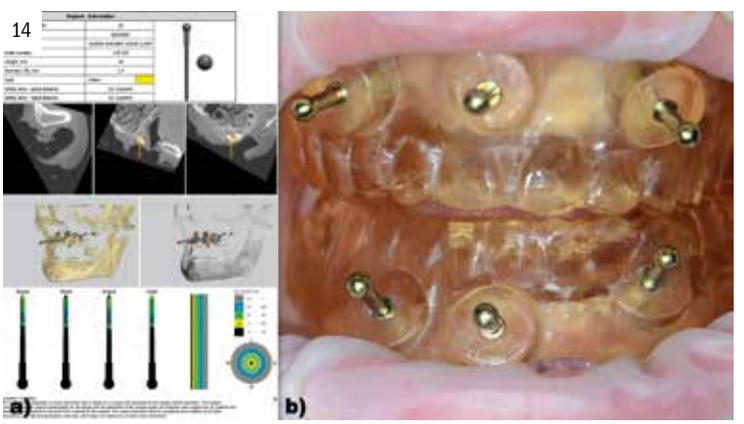

Figura 14: Caso clínico 4. Primera guía quirúrgica para la preparación para los microtornillos que fijarán la segunda guía quirúrgica.

a) Modelo de documento informativo que se obtiene del software una vez validada la planificación para la preparación y colocación de los microtornillos que estabilizarán la guía quirúrgica.

b) Fijación de la primera guía quirúrgica superior e inferior con el diseño de las prótesis completas previas de la paciente para la preparación para los microtornillos.

15

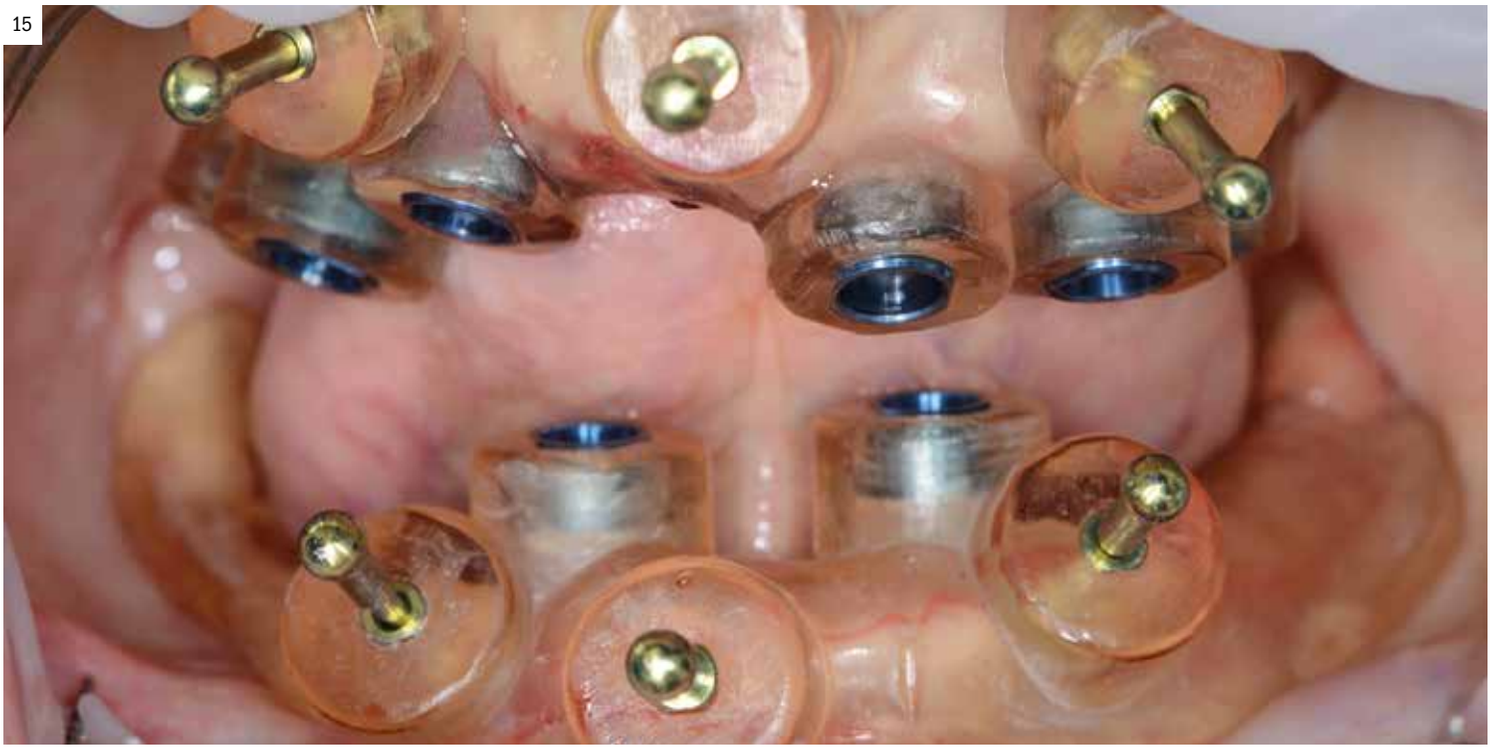

Figura 15: Fijación de la 2º guía quirúrgica superior e inferior gracias a los microtornillos.

16

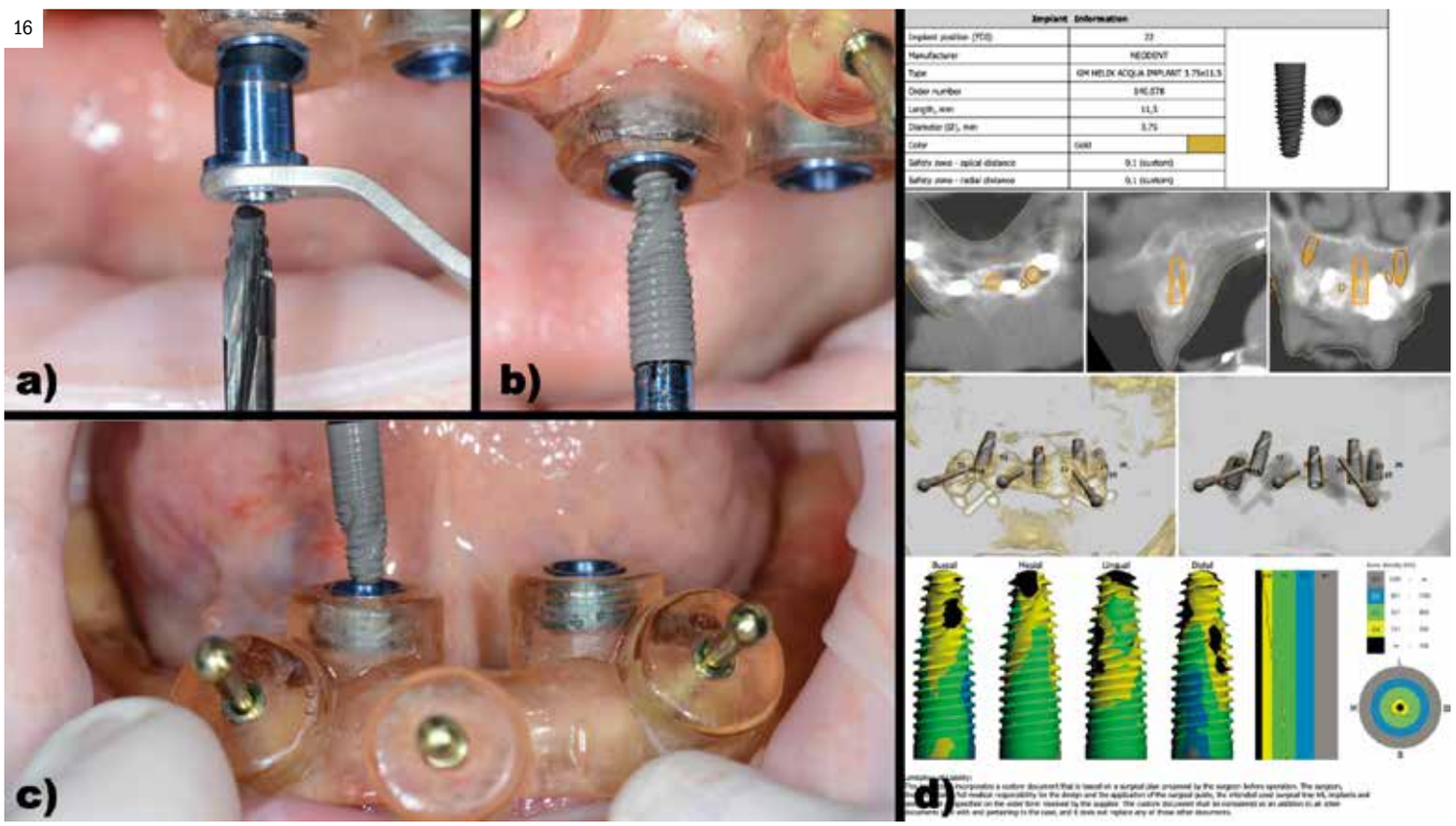

Figura 16: Caso clínico 4. Ejecución del procedimiento quirúrgico.

a) Ejecución del protocolo de fresado a través de la guía quirúrgica. b) Colocación del implante en posición de 22 a través de la guía quirúrgica (Neodent Helix GM® 3,75 x 11,5mm).

c) Colocación del implante en posición de 42 a través de la guía quirúrgica (Neodent Helix GM® 3,75 x 11,5mm).

d) Modelo de documento informativo que se obtiene del software una vez validada la planificación para el protocolo de fresado y colocación de los implantes.

guía quirúrgica que mantenga el diseño de la prótesis completa y que mientras la paciente ocluye sirva para preparar el lecho para los microtornillos (Figuras 13 y 14). Posteriormente se diseña una segunda férula quirúrgica que se anclará a través de dichos microtornillos y que permitirá colocar los implantes (Neodent Helix GM®) en la posición previamente planificada con la mayor precisión posible (Figuras 15-17).

Conclusiones

Los softwares de planificación de cirugía guiada requieren una curva de aprendizaje significativamente mayor que otras herramientas de diagnóstico a fin de poder diseñar férulas quirúrgicas con el mayor grado de estabilidad posible aumentando así la precisión y la exactitud de la posición final de los implantes.

La estrecha colaboración entre los profesionales clínicos y los técnicos de laboratorio es fundamental para el éxito de la rehabilitación de los pacientes.

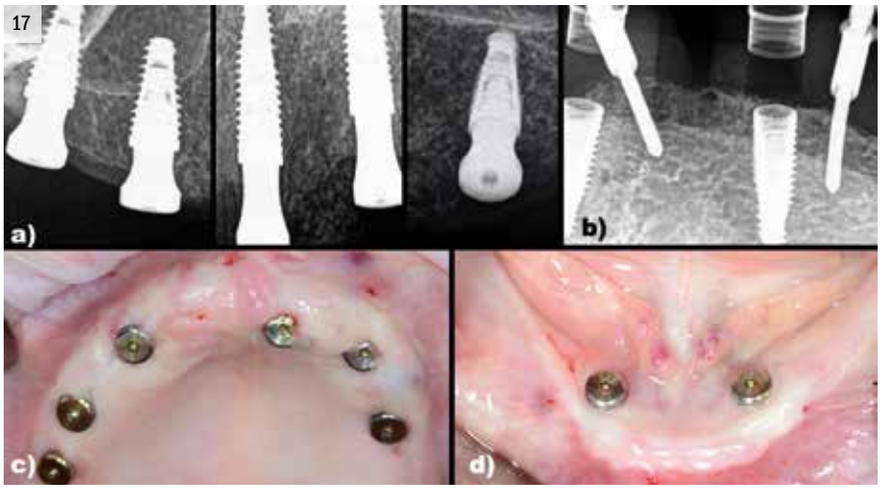

Figura 17: Caso clínico 4. Situación clínica y radiográfica inmediata post-operatoria.

a) Radiografía periapical de los implantes de la arcada superior.

b) Radiografía periapical de los implantes de la arcada inferior aún sin retirar la 2º guía quirúrgica.

c) Imagen clínica oclusal de los implantes de la arcada superior.

d) Imagen clínica oclusal de los implantes de la arcada inferior.

Agradecimientos

Quisiéramos agradecer el inestimable trabajo realizado por los técnicos de laboratorio de RealCAD Innovation Design SL y en concreto a la Srta. María Basterra y al Sr. Álvaro Terradillos por su participación en la planificación, diseño y fabricación de las guías quirúrgicas de los procedimientos mostrados.

Resumen

La posibilidad de colocar implantes mediante procedimientos guiados por una férula diseñada virtualmente ha supuesto una revolución a la hora de rehabilitar a pacientes edéntulos tanto en términos clínicos como en términos de satisfacción de los pacientes. En este sentido, una de las mayores ventajas clínicas de la cirugía guiada es la precisión en la posición tridimensional final de los implantes con respecto a la posición previamente planificada en el ordenador. Para ello, el factor que se erige como imprescindible es la estabilidad intra-operatoria de la guía quirúrgica que se emplea durante el procedimiento de colocación de los implantes. Por consecuencia es necesario que los clínicos lleven a cabo una curva de aprendizaje para aprender a diseñar las férulas quirúrgicas en función de la situación individual de cada paciente con la mayor estabilidad posible, así como determinar el método de fabricación más fiable para no perder exactitud en el procedimiento.

El objetivo de este trabajo es analizar y describir las diferentes aplicaciones que ofrecen los softwares de planificación disponibles con el fin de conseguir férulas quirúrgicas con el mayor grado de estabilidad posible y así poder reproducir con la mayor precisión posible la posición de los implantes previamente planificada.

Bibliografía

1. Atieh MA, Alsabeeha NH, Faggion CM, Jr., Duncan WJ. The frequency of peri-implant diseases: a systematic review and meta-analysis. J Periodontol. 2013; 84 (11): 1586-98.
2. Behneke A, Burwinkel M, Behneke N. Factors influencing transfer accuracy of cone beam CT-derived template-based implant placement. Clin Oral Implants Res. 2012;23(4):416-23.
3. Bover-Ramos F, Vina-Almunia J, Cervera-Ballester J, Penarrocha-Diago M, Garcia-Mira B. Accuracy of Implant Placement with Computer-Guided Surgery: A Systematic Review and Meta-Analysis Comparing Cadaver, Clinical, and In Vitro Studies. Int J Oral Maxillofac Implants. 2018;33(1):101-15.
4. Cassetta M, Stefanelli LV, Giansanti M, Di Mambro A, Calasso S. Accuracy of a computer-aided implant surgical technique. Int J Periodontics Restorative Dent. 2013;33(3):317-25.
5. Derksen W, Wismeijer D, Flugge T, Hassan B, Tahmaseb A. The accuracy of computer-guided implant surgery with tooth-supported, digitally designed drill guides based on CBCT and intraoral scanning. A prospective cohort study. Clin Oral Implants Res. 2019;30(10):1005-15.
6. D'haese J, Ackhurst J, Wismeijer D, De Bruyn H, Tahmaseb A. (2017) Current state of the art of computer-guided implant surgery. Periodontology 2000 73, 121-133
7. Gallucci GO, Hamilton A, Zhou W, Buser D, Chen S. Implant placement and loading protocols in partially edentulous patients: A systematic review. Clin Oral Impl Res. 2018;29(Suppl. 16):106–134.
8. Kiatkroekkrai P, Takolpuckdee C, Subbalekha K, Mattheos N, Pimkhaokham A. Accuracy of implant position when placed using static computer-assisted implant surgical guides manufactured with two different optical scanning techniques: a randomized clinical trial. Int J Oral Maxillofac Surg. 2020;49(3):377-83.
9. Papaspyridakos P, Chen CJ, Chuang SK, Weber HP, Gallucci GO. A sys- tematic review of biologic and technical complications with fixed implant rehabilitations for edentulous patients. Int J Oral Maxillofac Implants. 2012; 27 (1): 102-10.
10. Regidor E, Albizu N, Zarzuela L, Serrano I, Gross E, Ortiz-Vigón A (2020). Revolución digital en pro de la cirugía implantológica mínimamente invasiva. Dentista Moderno. Noviembre-Diciembre. 40-47
11. Regidor E, Albizu N, Azkue A, Gonzalez M, Gross E, Ortiz-Vigón A (2021). Flujo digital integral para la restauración implanto-soportada inmediata. Denista Moderno. Mayo-Junio. 40-48
12. Tahmaseb A, Wu V, Wismeijer D, Coucke W, Evans C. The accuracy of static computer-aided implant surgery: A systematic review and meta-analysis. Clin Oral Implants Res. 2018;29 Suppl 16:416-35.
13. Vercruyssen M, Hultin M, Assche N, Svensson K, Naert I, Quirynen M. Guided surgery: accuracy and efficacy. Perio- dontol 2000 2014;66:228-46.
14. Younes F, Cosyn J, De Bruyckere T, Cleymaet R, Bouckaert E, Eghbali A. A randomized controlled study on the accuracy of free-handed, pilot-drill guided and fully guided implant surgery in partially edentulous patients. J Clin Periodontol. 2018;45(6):721-32.
15. Zhou W, Liu Z, Song L, Kuo CL, Shafer DM. Clinical Factors Affecting the Accuracy of Guided Implant Surgery-A Systematic Review and Meta-analysis. J Evid Based Dent Pract. 2018;18(1):28-40.