Tratamiento defecto óseo horizontal. Caso 2

CASO CLÍNICO

Dr. Alberto Ortiz-Vigón

¿Por qué has escogido el aloinjerto OraGRAFT Cortical Plate para este caso?

"Con **OraGRAFT Cortical Plate** reducimos en gran manera la morbilidad de nuestros pacientes, mejorando muchísimo tanto la cicatrización como el tiempo de intervención, lo que también reduce la morbilidad y complicaciones intra-quirúrgicas como post-quirúrgicas".

Caso clínico extraído del estudio: ***Percepción del paciente y eficacia clínica de la lámina cortical alogénica VS. Injerto autólogo laminado de cortical para el tratamiento de defectos óseos horizontales: Ensayo clínico aleatorizado multicéntrico***

PERIOCENTRUM BILBAO DR. ORTIZ-VIGÓN

salugraft DENTAL

Tratamiento defecto óseo horizontal. Caso 2

Dr. Alberto Ortiz-Vigón de Periocentrum Bilbao

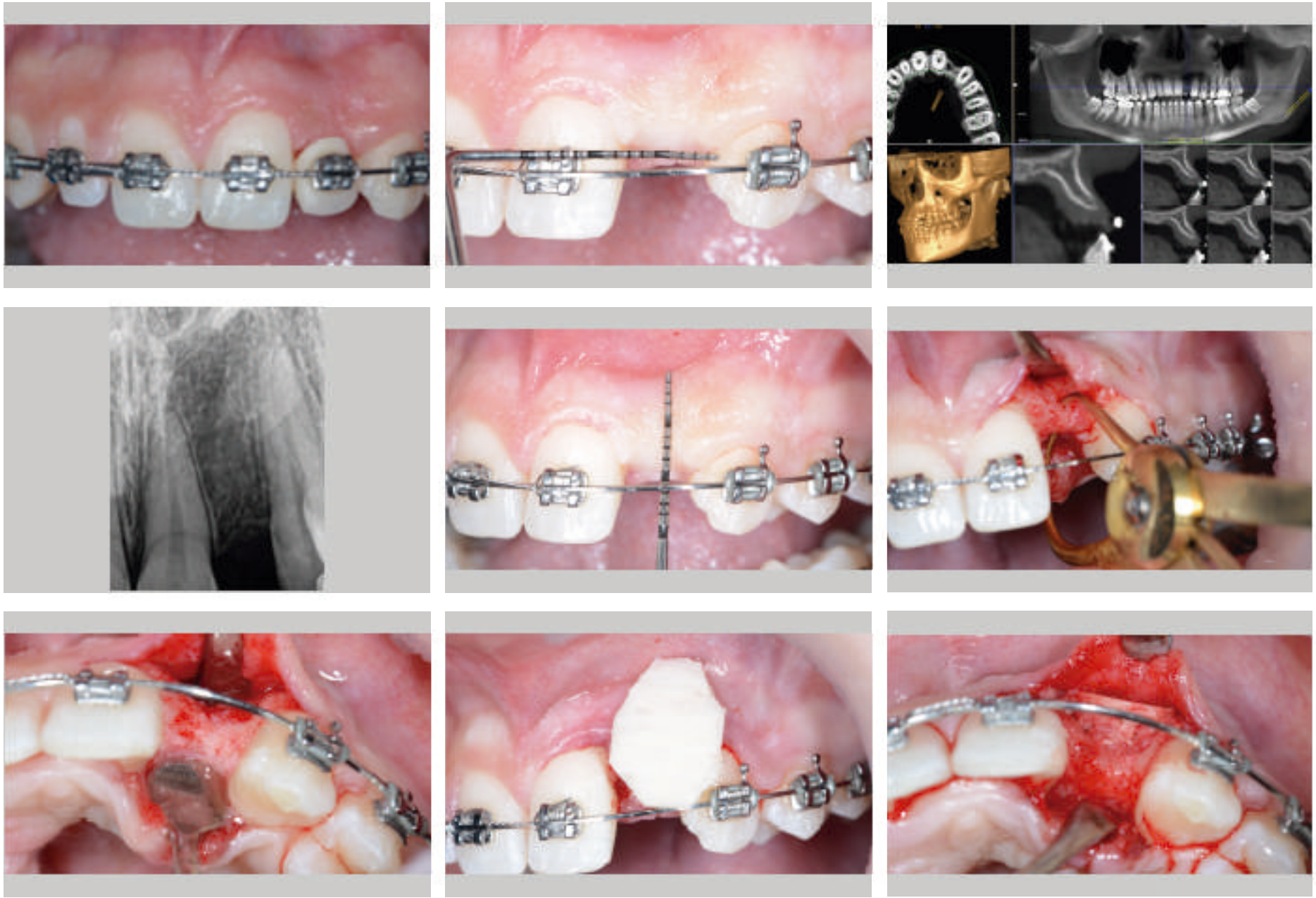

Tratamiento defecto óseo horizontal. Caso 2

Dr. Alberto Ortiz-Vigón de Periocentrum Bilbao

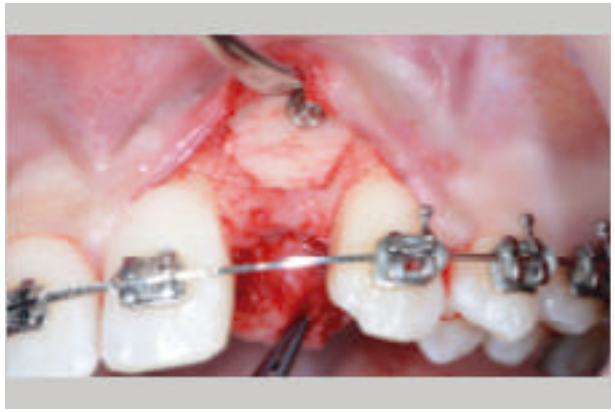

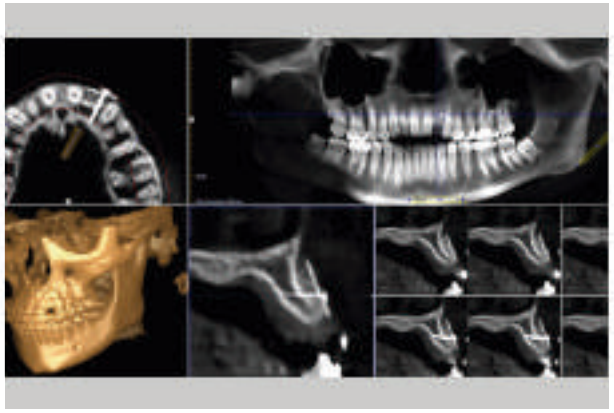

PERIOCENTRUM
BILBAO
DR. ORTIZ-VIGÓN

OraGRAFT® Cortical Plate