

Tratamiento defecto óseo horizontal. Caso 1



Dr. Alberto Ortiz-Vigón

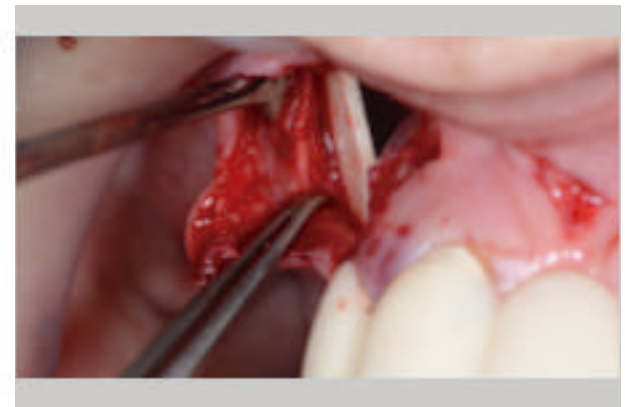
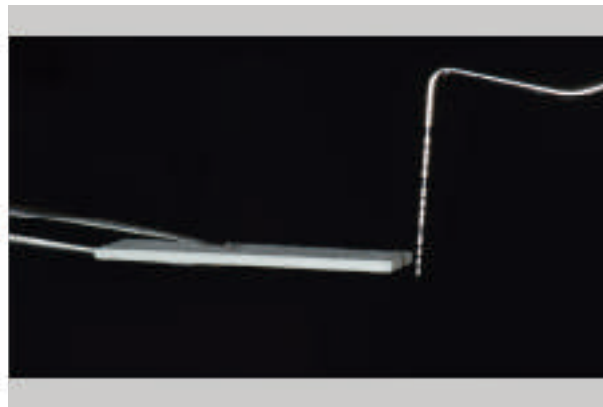

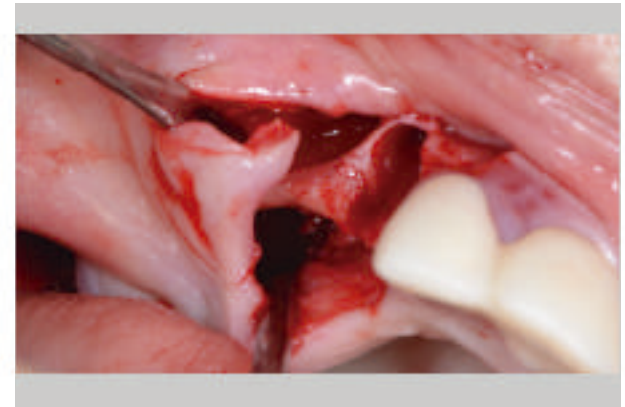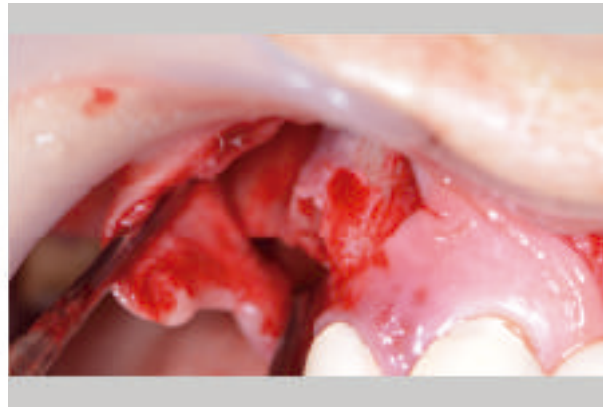
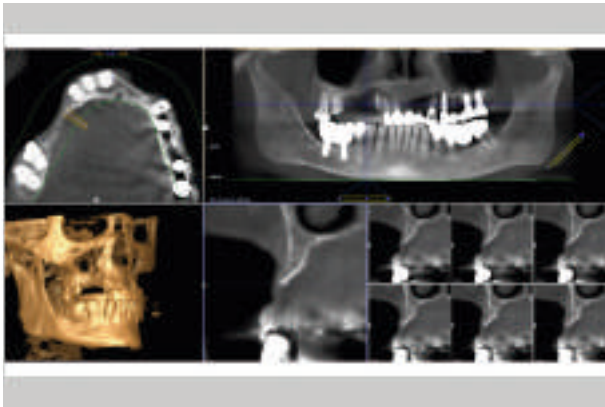
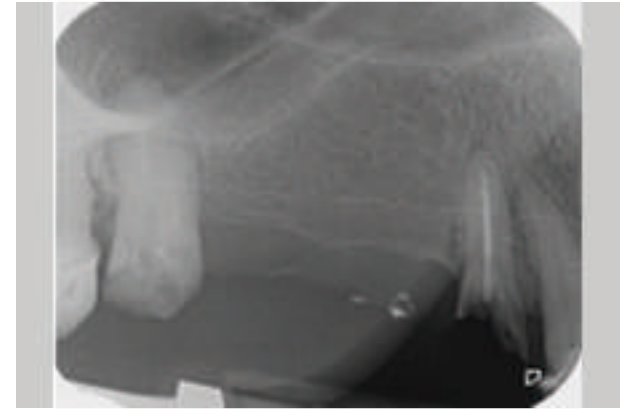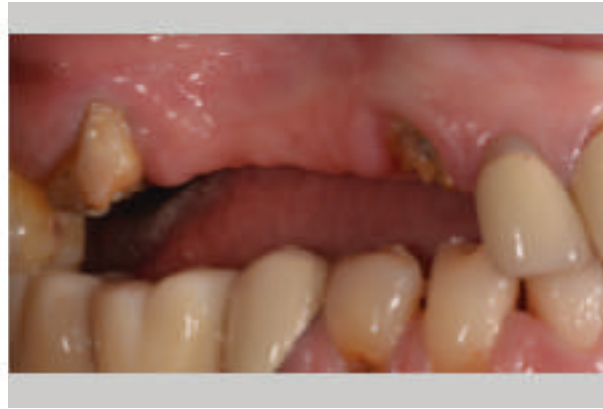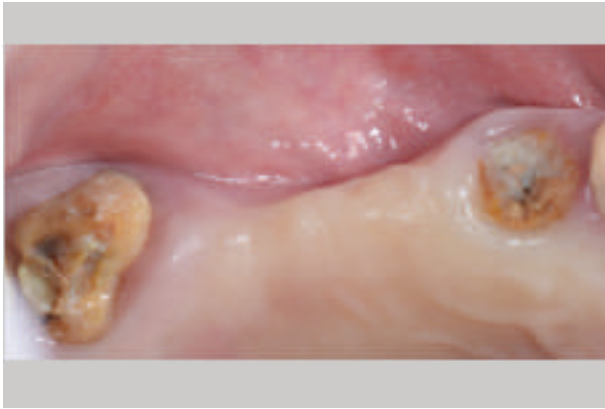¿Por qué has escogido el aloinjerto **OraGRAFT Cortical Plate** para este caso?

“Con **OraGRAFT Cortical Plate** reducimos en gran manera la morbilidad de nuestros pacientes, mejorando muchísimo tanto la cicatrización como el tiempo de intervención, lo que también reduce la morbilidad y complicaciones intra-quirúrgicas como post-quirúrgicas”.

Caso clínico extraído del estudio: *Percepción del paciente y eficacia clínica de la lámina cortical alogénica VS. Injerto autólogo laminado de cortical para el tratamiento de defectos óseos horizontales: Ensayo clínico aleatorizado multicéntrico*

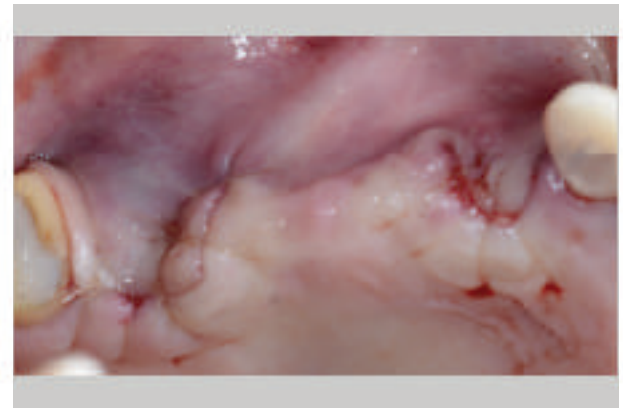
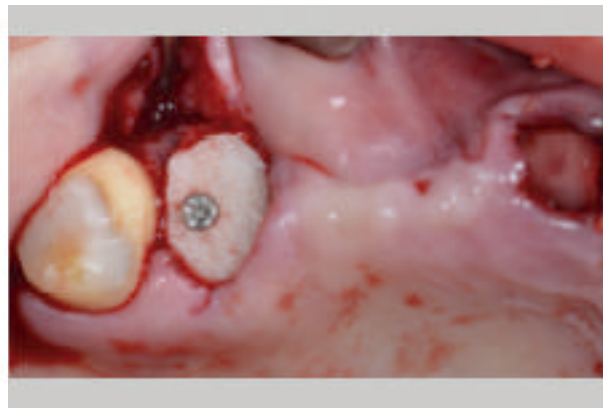
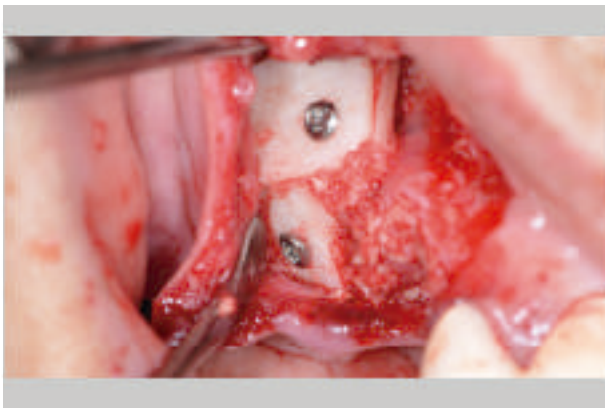
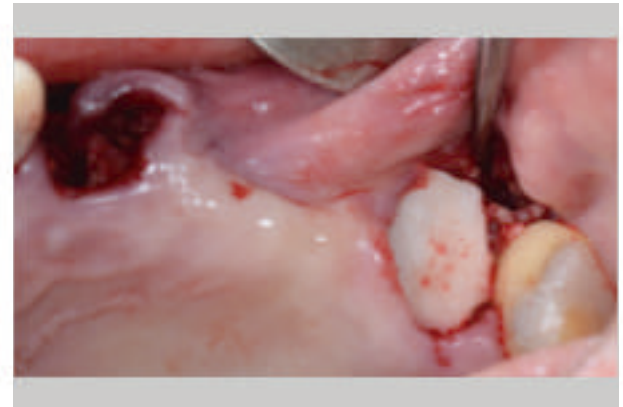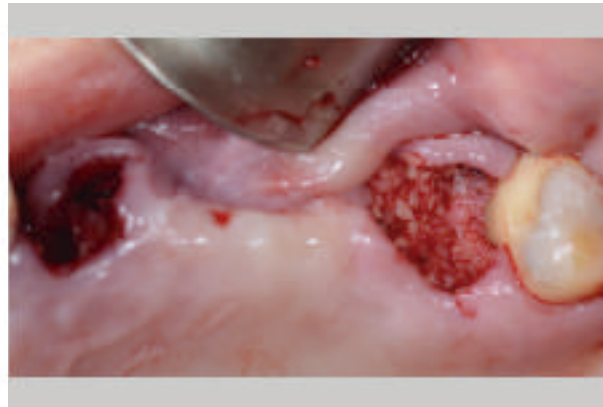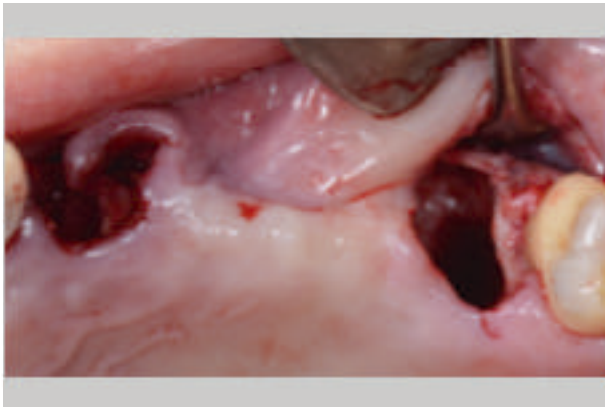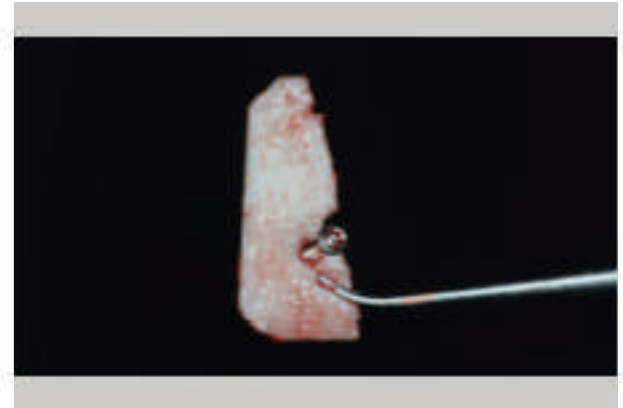
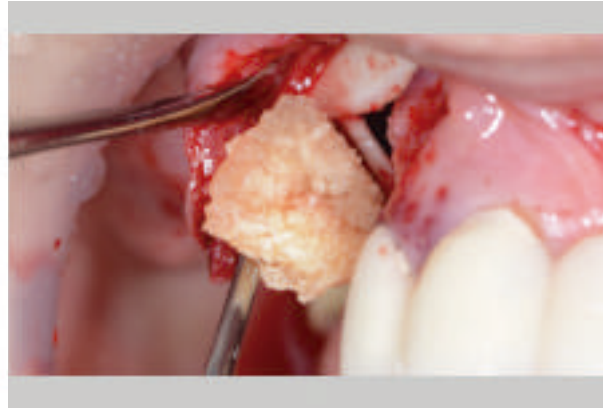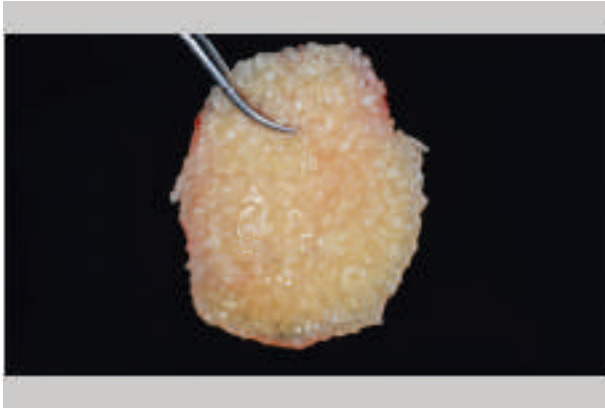
Tratamiento defecto óseo horizontal. Caso 1

Dr. Alberto Ortiz-Vigón de Periocentrum Bilbao



Tratamiento defecto óseo horizontal. Caso 1

Dr. Alberto Ortiz-Vigón de Periocentrum Bilbao



Tratamiento defecto óseo horizontal. Caso 1

Dr. Alberto Ortiz-Vigón de Periocentrum Bilbao

