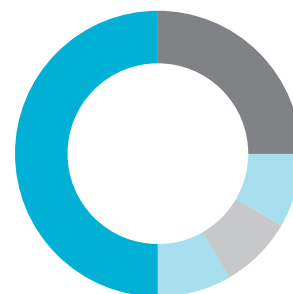

Hueso sintético bioactivo

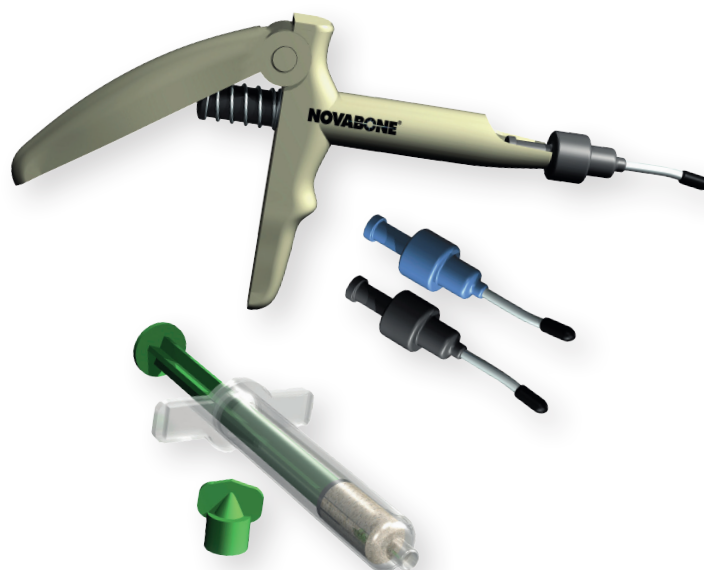NOVABONE®

Dental Putty



La nueva generación de sustituto óseo sintético 100% compuesto de partículas de calcio fosfosilicato diseñado con el sistema de aplicación más cómodo, para obtener resultados inmejorables.

NovaBone® Dental Putty es un material regenerativo bioactivo que además de actuar como andamio osteoconductor, interactúa con los tejidos circundantes e imparte un **efecto osteoestimulativo*** que promueve la formación de hueso en los defectos a injertar.



NovaBone® Dental Putty

Aplicación excepcional



Sistema de aplicación de cartuchos patentado

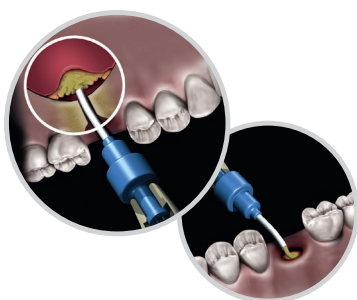
- Ideal para la aplicación del injerto, especialmente en técnicas mínimamente invasivas como relleno de *gap* en implantes inmediatos y elevación de seno.
- Cánula: Diámetro interior 2,8 mm y diámetro exterior 3 mm
- También disponible en jeringas pre-cargadas y NovaBone Morsels

Composición

- Calcio Fosfosilicato (CPS) Bioactivo no poroso ~70%
 - Partícula grande: 90-710 µm
 - Partícula pequeña: 32-125 µm
- Polietilenglicol (aditivo) ~12%
- Glicerina (aglutinante) ~18%

Características

- Hidrofílico –contribuye a la estabilización del coágulo– mejora la cicatrización
- Tiempo de remodelación completa: 9-12 meses
- Re-entrada:
 - Alveolos: 5/6 meses
 - Seno: 5/9 meses (dependiendo de la altura deseada)
 - Aumento de cresta: >8 meses
- Cómodo y práctico sistema de aplicación



Aplicación excepcional

Osteoestimulación

Dental Putty

100% sintético

Radiodensio

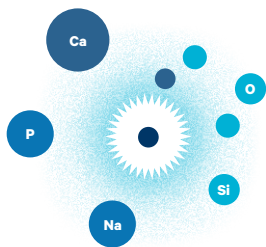
NovaBone®

EU3620	en cartucho	0,5 cc × 2
EU4640	en cartucho	0,25 cc × 4
EU3640	en cartucho	0,5 cc × 4
EU4600	dispensador	1
EU1610	en jeringa	0,5 cc × 1
EU0820	Dental Morsels	0,5 g × 2

Osteoestimulación* Smart Science™

NovaBone® Dental Putty no es osteoinductivo, pero numerosos estudios *in vivo* demuestran que las partículas CPS pueden acelerar la formación ósea y el potencial proliferativo de los osteoblastos.

Otros estudios también han demostrado niveles elevados de osteocalcina y fosfatasa alcalina en presencia de partículas CPS, proporcionando un entorno favorable para la formación ósea.



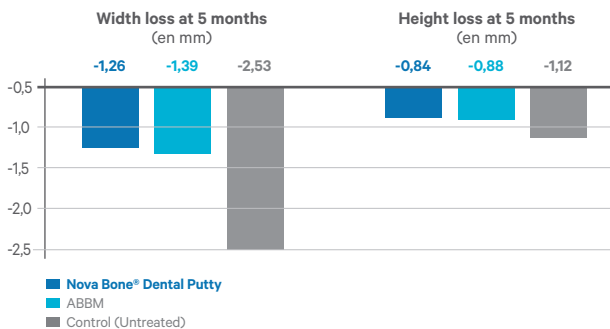
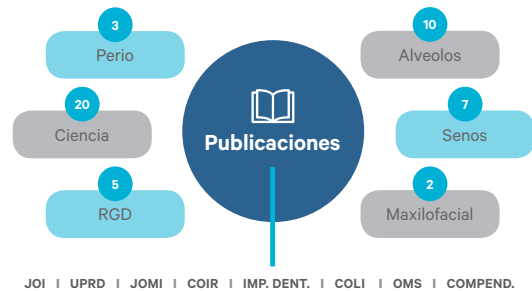Reacciones a nivel de superficie del injerto resultan en reabsorción, liberación controlada de iones de Si, Ca y P y formación de nuevo hueso. Este efecto osteoestimulativo se define como a una estimulación de la proliferación de osteoblastos *in vitro*, observado por el incremento del contenido de DNA y niveles elevados de osteocalcina y fosfatasa alcalina.

Evidencia clínica

NovaBone® Dental Putty posee más de 50 publicaciones técnicas y 32 publicaciones clínicas en revistas *peer reviewed*.

Se ha demostrado consistentemente que **NovaBone® Dental Putty** regenera hueso en defectos óseos incluyendo aumento de cresta, senos, alveolos, defectos periodontales, etc.

La mayoría de estudios sugieren una remodelación del 80-90% del injerto en 4-6 meses.



Comparación con hueso bovino

En preservaciones de cresta, se observa una sustitución ósea más rápida y una regeneración ósea aumentada, comparado con un xenoinjerto bovino.¹

En un estudio randomizado controlado se comparaban cambios dimensionales a los 5 meses usando **NovaBone® Dental Putty** vs hueso bovino anorgánico mineral en preservaciones de alveolo, concluyendo que **NovaBone® Dental Putty** es bueno para preservar las dimensiones de la cresta y tiene unos valores de densidad ósea favorables para la colocación de los implantes.²

	Number of sites	Average re-entry time (en meses)	Mean vital bone content	Mean residual graft
2015 Lanka et al. ¹	N=10	4,9	47,15%	17,4%
2014 Kotsakis et al. ²	N=17	5,7	31,76%	11,47%
2012 Lanka et al. ³	N=20	4,9	49,57%	4,3%
2011 Gonshor et al. ⁴	N=22	5,4	48,20%	2,4%

Histomorfometría

En 4 estudios distintos, la evaluación histomorfométrica de muestras tomadas de alveolos de extracción regenerados con **NovaBone® Dental Putty** mostraron regeneración de hueso vital y una remodelación ósea significativa.^{1,2,3,4}

- Lanka M. et al. Alveolar ridge preservation with the socket-plug technique utilizing an alloplastic putty bone substitute or a particulate xenograft: a histological pilot study. *J Oral Implantol* 2015 Apr; 41(2): 178-83
- Kotsakis GA. Et al. Histomorphometric evaluation of a calcium-phosphosilicate putty bone substitute in extraction sockets. *Int. J. Periodontics Restorative Dent.* 2014 Mar-Apr; 34(2):233-9
- Lanka M. et al. Socket grafting with calcium phosphosilicate alloplast putty: a histomorphometric evaluation. *Compend Contin Educ Dent* 2012 Sep;33(8):e109-15.
- Gonshor A, et al. Histologic and Clinical Evaluation of a Bioactive Calcium Phosphosilicate Bone Graft Material in Postextraction Alveolar Sockets. *Int J Oral Imp and Clin Res.* 2011;2(2):79-84.

Extensa bibliografía de NovaBone Dental Putty disponible en:
www.salugraftdental.com/NovaBone/Bibliografia

OFICINA

Balmes 190, 4º
08006 Barcelona
T +34 932 380 735

MADRID

Tr. José Arcones Gil, 3
28017 Madrid
T +34 672 796 315

BARCELONA

Balmes 190, 4º
08006 Barcelona
T +34 676 476 091

